

Órgano de la visión

Enviado por [Desire Urosa](#) |

1. [La órbita](#)
2. [El globo ocular](#)
3. [Túnicas del ojo](#)
4. [Medios transparentes del ojo](#)
5. [Celda posterior de la órbita](#)
6. [Aparato de protección del globo ocular](#)
7. [Bibliografía](#)

El sentido de la vista está constituido por una porción periférica: El Ojo y sus anexos situados en la cavidad orbitaria; y una porción central: La vía **óptica** y los centros corticales de la visión.

LA ÓRBITA.

Las órbitas son dos cavidades óseas anchas y profundas, situadas simétricamente a ambos lados de la nariz, entre el compartimiento anterior de la base del cráneo y el macizo facial superior; alojan los globos oculares y sus anexos. Presentan la forma de una pirámide cuadrangular de base anterior, cuyo eje se dirige oblicuamente de delante atrás y de fuera adentro.

En la órbita se estudian una base, un vértice, cuatro paredes y cuatro ángulos.

Base: Es un amplio orificio de forma cuadrilátera con sus ángulos redondeados, que se encuentra orientado hacia delante, afuera y ligeramente hacia abajo.

Vértice: Corresponde a la porción más interna y ancha de la hendidura esfenoidal. En él se observa un pequeño tubérculo óseo para el anillo de Zinn.

Paredes:

- Pared superior o bóveda: Formada por el frontal y el ala menor del esfenoides, presenta hacia fuera la fosa lagrimal y hacia adentro la fosita troclear.
- Pared inferior o **suelo**: Descansa sobre el seno maxilar. Esta formada por el maxilar superior, la apófisis orbitaria del maxilar y la carilla orbitaria del palatino. Está recorrida por el canal suborbitario

para el nervio maxilar superior, que lo recorre hasta su emergencia por el agujero infraorbitario.

- Pared externa: Es plana, está formada por el ala mayor del esfenoides, la apófisis orbitaria del malar y la parte más externa del frontal.
- Pared interna o medial: También plana, está formada por la apófisis ascendente del maxilar, el unguís, el hueso plano del etmoides y el cuerpo del esfenoides. En su parte anterior se encuentra el canal lacrimonasal que se continúa con el conducto nasal

Bordes o ángulos: Son en número de cuatro y están situados en los puntos de contacto de las caras.

- Borde superoexterno; se confunde por delante con la fosita lagrimal y por detrás con la hendidura esfenoidal.
- Borde superointerno; presenta los siguientes elementos:
 - Conducto etmoidal u orbitario interno anterior para la arteria etmoidal anterior y el filete etmoidal del nervio nasal.
 - Conducto etmoidal u orbitario interno posterior para la arteria etmoidal posterior.
- Borde inferointerno: Es obtuso y está casi borrado.
- Borde inferoexterno: Se confunde por detrás con la hendidura esfenomaxilar.

EL GLOBO OCULAR.

Es el órgano esencial del sentido de la vista, par, simétricamente colocado en la base de la órbita, tiene la forma de una esfera ligeramente aplanada de arriba abajo.

El ojo se compone de:

- Tres túnicas concéntricas, que son de fuera adentro, la túnica fibrosa, la túnica vascular y la túnica nerviosa.
- Medios transparentes que son de adelante atrás: El humor acuoso, el cristalino, y el cuerpo vítreo.

TÚNICAS DEL OJO

1. **Túnica fibrosa del ojo o esclerótica**

Es muy gruesa y muy resistente, casi inextensible, se divide en dos porciones: una posterior la **esclerótica** y una anterior, la **córnea**.

Esclerótica: Es la túnica periférica, inextensible, gruesa y resistente. Es la verdadera membrana de protección del ojo. Corresponde a las 5/6 partes posteriores de la túnica externa del ojo.

Córnea: Es una membrana transparente, circular, engastada en la abertura anterior de la esclerótica. Representa un segmento de esfera. Su espesor es de 1 milímetro y posee un diámetro de 11 a 12 milímetros. Como su **radio** es un poco más pequeño que el de la esclerótica, hace saliencia hacia delante.

2. Túnica vascular o coroides:

Es la túnica media del ojo, es una membrana de **color** oscuro la cual se divide en tres partes: unas partes posteriores o coroides propiamente dichas, una parte media o **zona ciliar** y una parte anterior o **iris**.

- **Coroides propiamente dicha:** Representa un segmento de esfera hueco, presenta un color pardo o negro, es esencialmente vascular, poco elástica y muy frágil.

Por delante se continúa con la zona ciliar siguiendo una línea circular regularmente festoneada denominada **ora serrata**.

- **Zona ciliar:** Intermedia entre la coroides propiamente dicha y el iris, comprende dos partes. Una parte anterior que forma el músculo ciliar y una parte posterior representada por los **procesos** ciliares o cuerpo ciliar.

Músculo ciliar Tiene la forma de un anillo aplanado, se encuentra situado en el interior del cuerpo ciliar, en su sector anterolateral. Está constituido por fibras lisas que se fija hacia adentro en la esclerótica y se subdividen en dos porciones:

Cuerpo ciliar: Es un anillo saliente y triangular situado entre la coroides por detrás y el iris por delante.

- **Iris:** Es un diafragma circular que regula la penetración de la luz en el globo ocular. Presenta un espesor de 0,3 mm y un diámetro de 12 mm.

Ligeramente cóncavo hacia atrás, está atravesado por un orificio central, la pupila su circunferencia se continúa con el cuerpo ciliar a nivel del limbo.

La pupila es un orificio móvil que se adapta como un diafragma a la intensidad de luz:

- Si la luz es intensa y durante la visión cercana, la pupila se achica; esto constituye la **miosis**.
- Si la luz es débil y durante la visión lejana, la pupila se agranda y esto constituye la **midriasis**.

El iris está formado esencialmente por fibras musculares lisas que se disponen en círculo alrededor de la pupila y forman un verdadero esfínter. En el espesor del iris otras fibras, más finas y divergente forman el dilatador de la pupila.

1. **Túnica nerviosa o retina:**

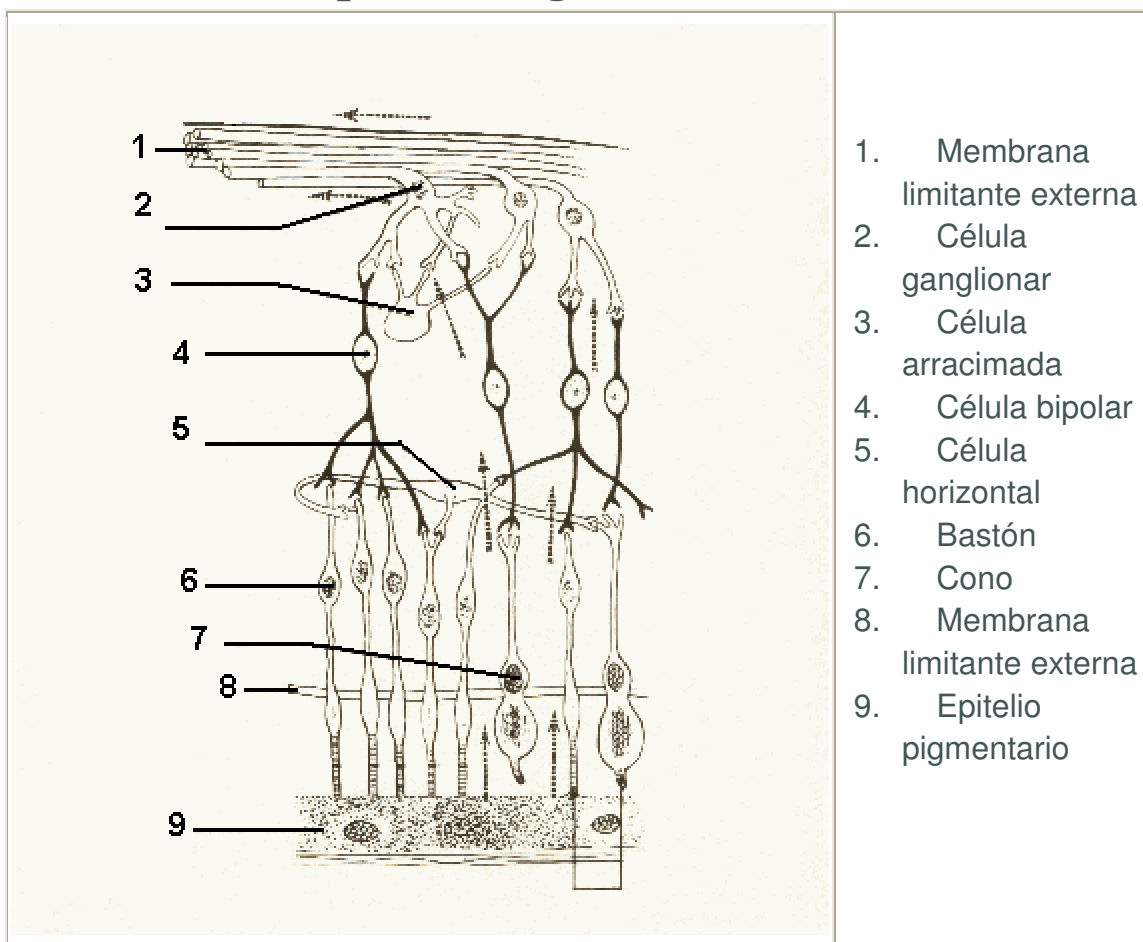
Túnica nerviosa del ojo y porción esencial del ojo ya que recibe las impresiones luminosas y las transmite hacia el cerebro por el nervio óptico. Se extiende desde el nervio óptico hasta el orificio pupilar. Se divide en tres porciones: La retina propiamente dicha, la porción ciliar de la retina y la porción iridiana de la retina.

- **Retina propiamente dicha:** Transparente e incolora, la retina reviste irregularmente la cara profunda de la coroides sin adherirse a ella. Comprende 10 capas de células desde la periferia hasta el centro. Las células visuales ocupan la segunda capa; corresponden a los conos y los bastones. Están en relación con las protoneuronas visuales, presentes en toda la retina que hacen sinápsis con las deutoneuronas visuales que se reúnen para formar el nervio óptico.

Dos regiones de la retina, bien visibles en el fondo de ojo, son particularmente interesantes: la papila y la mácula.

- La papila corresponde al origen del nervio óptico, esta formada por fibras nerviosas ópticas, no posee células visuales y constituye el punto ciego.
- La mácula o mancha amarilla situada por fuera de la papila es el sitio donde la visión se vuelve más precisa.
- **Porción ciliar de la retina:** Más allá de la ora serrata, la retina rudimentaria, inexistente y desprovista de función, está representada por una película muy delgada en relación por delante con los procesos ciliares y por detrás con la zona Zinn.
- **Porción iridiana de la retina:** a nivel del iris, la túnica nerviosa del ojo está representada por la úvea.

Capas histológicas de la retina



MEDIOS TRANSPARENTES DEL OJO:

Cristalino

Es el elemento más importante del aparato de refracción del ojo. Consiste en una pequeña lente biconvexa situada en un plano frontal entre el iris y el cuerpo vítreo. Se mantiene en su posición debido a la presencia de una membrana elástica, la zona de Zinn o zónula.

Se le describe dos cara (anterior y posterior) y una circunferencia:

Cara anterior: Convexa, lisa y uniforme; está en relación sucesivamente con la pupila, con la cara posterior del iris y con los procesos ciliares.

Cara posterior: Es más convexa que la anterior. A expensas de su **elasticidad** puede variar su curvatura según se emplee el ojo para la visión cercana o la visión lejana. Esta variación constituye la acomodación.

Circunferencia: Es uniformemente circular, punto de convergencia está, en relación en todo su contorno con el conducto abollonado de Petit.

Cuerpo vítreo. Es una sustancia viscosa y transparente que llena la cavidad ocular detrás del cristalino.

Cámaras del ojo, humor acuoso. Se entiende por cámaras del ojo, el espacio comprendido entre el cristalino y la córnea. El iris divide este espacio en dos partes una cámara anterior y una cámara posterior:

La cámara anterior, más extensa, separa el iris de la córnea. Posee la forma de una lente muy convexa hacia delante y casi plana hacia atrás y su profundidad anteroposterior es de 2 mm.

La cámara posterior es casi virtual, separa el iris del cristalino y de la zónula. Ambas cámaras comunican entre si por el orificio pupilar.

El **humor acuoso** es un líquido incoloro que proviene de la filtración de los vasos del iris y de los procesos ciliares. Se encuentra a tensión en el segmento anterior del ojo, entre la córnea y el cristalino y su reabsorción se efectúa mediante del conducto de Shlemm.

CELDA POSTERIOR DE LA ÓRBITA.

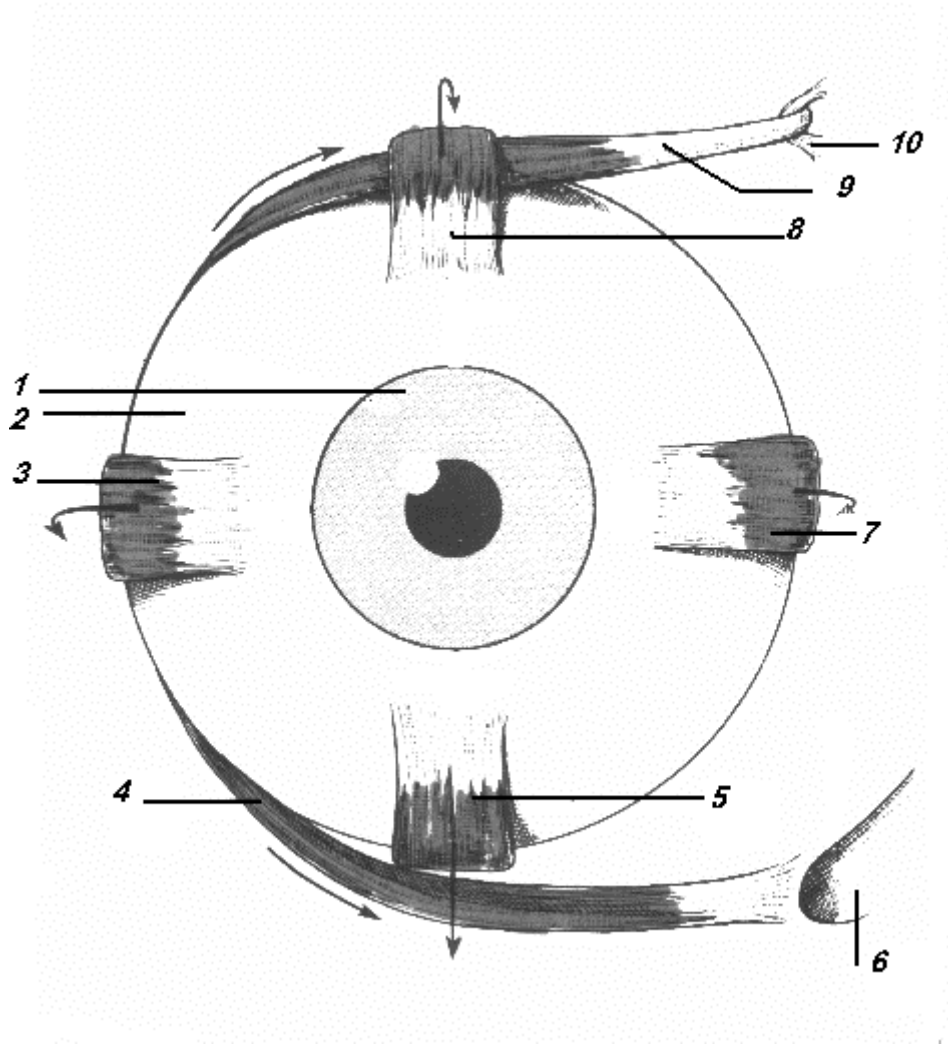
Contiene los músculos, vasos y nervios destinados al globo ocular.

Músculos de la órbita; En número de siete:

- Músculo elevador del párpado superior: lleva el párpado superior hacia arriba y atrás, abre la hendidura parpebral.

- 4 músculos rectos: forman una pirámide hueca en cuyo interior se encuentra alojado el globo ocular. Desde un origen común se divide 4 lengüetas de donde parten los cuatro músculos que permiten los movimientos del globo ocular.
- 2 músculos oblicuos: reciben el nombre de oblicuo mayor o superior y oblicuo menor o inferior.

Lado temporal Lado nasal



1. Iris	6. Canal lagrimal
2. Esclerótica	7. Músculo recto interno
3. Músculo recto externo	8. Músculo recto superior
4. Músculo oblicuo menor	9. Músculo oblicuo mayor
5. Músculo recto inferior	10. Polea de reflexión

APARATO DE PROTECCIÓN DEL GLOBO OCULAR.

El aparato de protección del globo ocular está formado por los párpados, la conjuntiva y el aparato lagrimal.

Párpados: son dos velos musculomembranosos que limitan por sus bordes la hendidura palpebral. Al cerrarse protegen el globo ocular de los agentes exteriores y contribuyen a la progresión de las lágrimas.

Se le describen dos caras (anterior y posterior), dos extremos o comisuras (externa e interna) y dos bordes (libre y adherente)

Conjuntiva: Es una membrana mucosa transparente, la cual se divide en tres porciones:

- **Conjuntiva palpebral:** Se inicia en el borde libre de los párpados y se adhiere a la cara posterior de los tarsos.
- **Conjuntiva ocular o bulbar:** Tapiza la parte anterior de la esclerótica sin adherirse a ella y se continúa sobre la córnea, de la cual es indisociable. En el ángulo interno del ojo presenta dos formaciones:
 - El repliegue semilunar.
 - La carúncula lagrimal.
- **Fondos de saco conjuntivales:** Forman alrededor del ojo un surco circular.

Aparato lagrimal: Las lágrimas secretadas por la glándula lagrimal se esparcen por la superficie de la conjuntiva y de la córnea y son recogidas y transportadas por las vías lagrimales.

- **Glándula lagrimal:** Es una glándula en forma de racimo situada en el ángulo superoexterno de la orbita, segrega las lágrimas que humedece la parte anterior del ojo y facilita el deslizamiento de los párpados.
- **Vías lagrimales:** Se extienden desde el borde interno de los párpados a las fosas nasales.

BIBLIOGRAFÍA

1. GOSLING, Y; HARRIS, P. Atlas de **Anatomía**. Interamericana. MC Graw - Hill. Segunda edición. México, D F. 1989.

2. LATARJET, M; RUIZ LIARD, A. Anatomía Humana. Tomos I y II. Editorial Médica Panamericana. Segunda edición. México, D F. 1989.
3. MOORE, K. L. Anatomía. Orientación Clínica. Editorial Médica Panamericana. **Buenos Aires**. Argentina. 1982.
4. NETTER, F. H. Colección Ciba de Ilustraciones Médicas. Tomos I al VIII; Salvat editores, S A. Barcelona. **España**. 1990.
5. PANSKY, B. Anatomía Humana. MC. Graw Hill - Interamericana. México. 1996.
6. PARRA NAVAS, J. Anatomía **Dinámica** y Funcional del **Sistema** nervioso y órganos de **los sentidos**. Imprenta Universitaria de la **Universidad** Central de **Venezuela**. 1993.
7. ROUVIERE, H.; DELMAS, A. Anatomía Humana. Descriptiva, topográfica y funcional. Tomos I-II-III. Novena edición. Masson S.A. París. 1987.
8. SNELL, R. Neuroanatomía Clínica. Editorial Médica Panamericana. Buenos Aires. Argentina. 1990

Autora:

Desire Urosa

estelleb13@cantv.net

5to año de medicina

UNIVERSIDAD DE CARABOBO

DR. WITREMUNDO TORREALBA

SEDE ARAGUA

ANATOMIA